



**GUIA pArA
ATENDIMENTO
OFTALMOLÓgICO
INFANTIL**

**Recife - PE
2024**

**MESTRADO PROFISSIONAL EM EDUCAÇÃO PARA O ENSINO NA ÁREA DE
SAÚDE DA FACULDADE PERNAMBUCANA DE SAÚDE – FPS**

GUIA pArA ATENDIMENTO OFTALMOLÓGICO INFANTIL



Roteiro: Patricia Rios Pinto da Silva Rêgo

Orientação: Profa. Dra. Patricia Gomes de Matos Bezerra

Coorientação: Profa. Ma. Patricia Travassos Karam de Arruda

GUIA PARA ATENDIMENTO OFTALMOLÓGICO INFANTIL

AUTORAS



Patricia Rios Pinto da Silva Rêgo

Graduação em Medicina pela Universidade Federal de Pernambuco (UFPE - 2001.2). Título de Especialista em Oftalmologia pelo Conselho Brasileiro de Oftalmologia (CBO - 2005), com subespecialização em Oftalmologia Pediátrica, Estrabismo e Visão Subnormal pela Fundação Altino Ventura (FAV – 2006). Mestranda em Educação para o Ensino na Área de Saúde da Faculdade Pernambucana de Saúde (FPS – 2024).



Patricia Travassos Karam de Arruda

Graduação em Medicina pela Universidade Federal de Pernambuco (UFPE - 2009.2). Residência Médica em Clínica Médica no Hospital das Clínicas da UFPE (HC - PE 2012). Residência Médica em Alergia e Imunologia no Hospital das Clínicas da UFPE (HC -PE 2014). Mestrado em Educação para o Ensino na Área da Saúde (FPS -2022).



Patricia Gomes de Matos Bezerra

Graduação em Medicina pela Universidade de Pernambuco (UPE - 1988). Residência Médica em Pediatria (IMIP - 1991), subespecialidade Pneumologia infantil. Mestrado em saúde da Criança e do Adolescente (UFPE - 1997). Doutorado em Saúde Materno Infantil (IMIP - 2010). Coordenadora dos Laboratórios de Medicina da FPS. Docente permanente do Mestrado profissional em Educação para o Ensino na Área de Saúde - FPS.

Ficha Catalográfica
Preparada pela Faculdade Pernambucana de Saúde

R343g Rêgo, Patricia Rios Pinto da Silva

Guia para atendimento oftalmológico infantil. / Patricia Rios Pinto da Silva Rêgo, Patricia Gomes de Matos Bezerra, Patricia Travassos Karam de Arruda. – Recife: Do Autor, 2024.
33 f.

Guia.

ISBN: 978-65-6034-055-8

1. Guia de prática clínica. 2. Técnicas de diagnóstico oftalmológico. 3. Saúde infantil. I. Bezerra, Patricia Gomes de Matos, orientadora. II. Arruda, Patricia Travassos Karam, coorientadora. III. Título.

CDU 617.7-053.2



Esse Guia foi elaborado e validado por oftalmologistas especialistas em Oftalmologia Pediátrica, durante o curso de Mestrado de Ensino para Educação na Área de Saúde da Faculdade Pernambucana de Saúde - FPS.

Nosso objetivo é auxiliar os especializandos em Oftalmologia no atendimento oftalmológico de crianças de 0 a 8 anos.

Aqui você vai encontrar orientações, desde como colher uma anamnese, quais etapas do exame deve seguir, como realizar os principais testes, e como prescrever os óculos de forma mais adequada.

Esperamos que esse Guia se torne um excelente companheiro durante suas consultas oftalmológicas infantis.

Usem bastante!

Patricia Rêgo

INTRODUÇÃO.....	1
TESTE DO OLHINHO	3
ETAPAS DO EXAME OFTALMOLÓGICO.....	5
ANAMNESE	7
ACUIDADE VISUAL	8
MOTILIDADE OCULAR	12
TESTE DE VISÃO DE CORES.....	15
ECTOSCOPIA / BIOMICROSCOPIA	16
TONOMETRIA	17
REFRAÇÃO DINÂMICA	19
DILATAÇÃO DAS PUPILAS.....	21
REFRAÇÃO ESTÁTICA	23
FUNDOSCOPIA / MAPEAMENTO DE RETINA	25
CONSIDERAÇÕES FINAIS	27
REFERÊNCIAS.....	28



INTRODUÇÃO

Crianças não são adultos pequenos. Elas têm suas características próprias, assim como demandas oftalmológicas específicas. Cada nível de desenvolvimento na infância requer uma atenção, técnica e exame oftalmológico apropriados.

Flexibilidade, criatividade, brincadeira, atitude positiva e paciência são pontos necessários para o oftalmologista apresentar durante a consulta oftalmológica infantil.

O ambiente do exame precisa ser mais leve e divertido, para que a criança se sinta relaxada e confortável, permitindo que a consulta aconteça com a melhor qualidade possível. Esse local agradável e seguro já deve existir desde a sala de espera. O uso do jaleco branco pode dar lugar a outras cores.

Apresente-se para os pais e especificamente para a criança, usando um tom de voz tranquilo, mantendo contato visual com ela. Estabeleça uma conversa amigável, e procure envolver os pais e a criança nesse momento inicial, criando um vínculo de confiança.

Procure explicar para a criança como será o exame, nos termos de compreensão dela, e fazer brincadeira, desafio, mostrando entusiasmo em cada teste. O uso de brinquedos e associações com o cotidiano da criança podem facilitar esse entrosamento entre médico e paciente.

A criatividade vai sendo ativada em cada paciente, personalizando o atendimento. A percepção do oftalmologista precisa ser aguçada, para saber em que tom levar aquela consulta.

Frases como: “Eu quero te mostrar algo muito especial”, “Coloca esses óculos mágicos e descobre os desenhos que estão escondidos”, “Olha para o meu capacete de astronauta”, “Deixa eu ver se tem uma princesa, um super-herói dentro do seu olhinho”, são geralmente indicadas e costumam deixar a criança mais envolvida e curiosa com o exame.

Os momentos mais desconfortáveis são a dilatação das pupilas e a exposição à luz, principalmente durante avaliação do segmento posterior. Preferencialmente, tenha uma pessoa específica para a dilatação, e em outro local que não seja o seu consultório, para evitar que a criança associe esse procedimento com você e sua consulta.

Quanto à resistência à exposição a luzes durante o exame de fundo de olho, pode ser necessária uma breve contenção pelos pais para possibilitar o exame. Ao final, procure se desculpar e tranquilizar o paciente. É sempre bom explicar aos pais a importância do exame, e que é indolor, apenas um pouco desconfortável.



E não esqueça:

É imprescindível o registro de todas as informações da consulta no prontuário de forma clara, organizada e completa.
Vamos começar?



TESTE DO OLHINHO

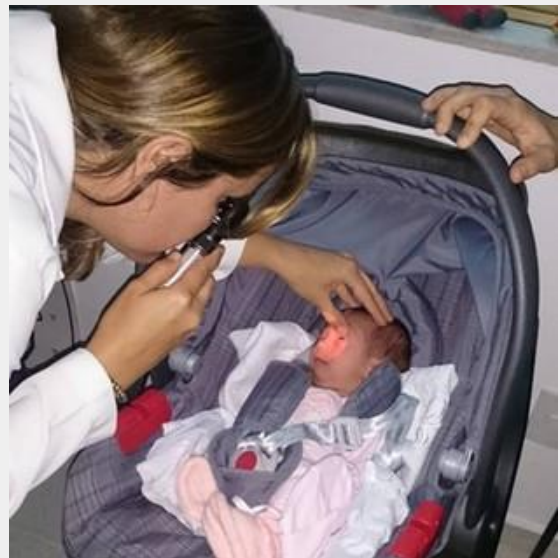O Teste do Olhinho (ou teste do reflexo vermelho) é um rastreamento de alterações que possam comprometer a transparência dos meios oculares, como catarata, glaucoma (opacificação da córnea), toxoplasmose, retinoblastoma, descolamentos de retina, entre outras.

Deve ser realizado na primeira semana de vida, preferencialmente antes da alta da maternidade, podendo ser executado pelo pediatra ou pelo oftalmologista. É rápido, simples, indolor e não invasivo.

Como realizar?

Utilize um oftalmoscópio direto, a 30 cm do olho do paciente, em sala escurecida. Não há necessidade de colírios.

Quando a retina é atingida pela luz, os olhos saudáveis refletem tons de vermelho, laranja ou amarelo. Já quando há alguma alteração, não é possível observar o reflexo ou sua qualidade é ruim ou esbranquiçada.

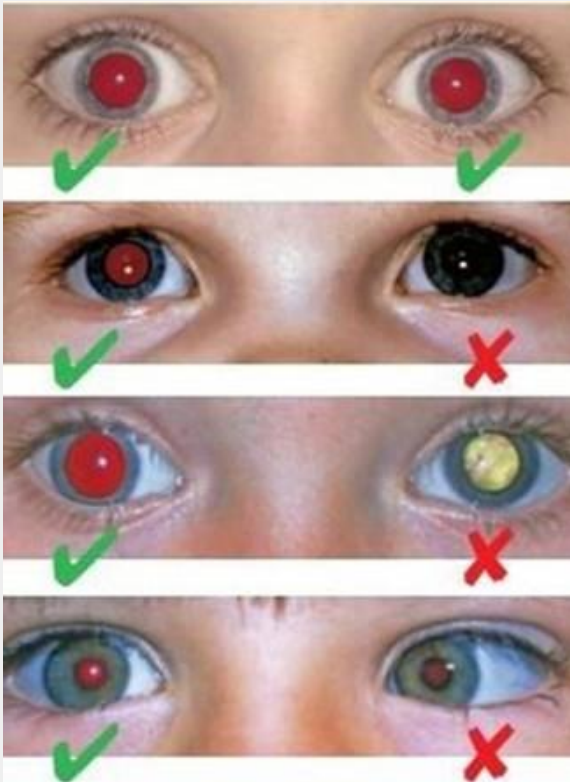


Fonte: própria

A avaliação da parte externa do olho também deve ser realizada nesse momento, com a própria iluminação do oftalmoscópio.

Nos casos suspeitos ou alterados, deve-se prosseguir com o exame oftalmológico, dilatando as pupilas para avaliação do segmento anterior e posterior do olho.

A comparação dos reflexos dos dois olhos também fornece informações importantes além da transparência dos meios, como diferença de grau entre os olhos ou estrabismo.



Reflexo Vermelho normal

Reflexo Vermelho ausente OE

Leucocoria OE

Estrabismo OE

Fonte: Google

Casos de prematuros <32 semanas, <1.5Kg e uso de oxigênio têm maior risco de retinopatia da prematuridade, com indicação de mapeamento de retina entre a 4a e 6a semana de vida com especialista.



Equipamentos:

Oftalmoscópio e/ou retinoscópio, lanterna e/ou lupa de cabeça e/ou lâmpada de fenda portátil.



DICAS:

Procurar alteração em todos os campos; pode utilizar também o retinoscópio.



ETAPAS DO EXAME OFTALMOLÓGICO

Deve-se começar o exame propriamente dito com os testes de não contato, como acuidade visual, motilidade ocular, reflexo vermelho e avaliação das pupilas. Deixar para o final da consulta os exames que envolvam um possível desconforto ou insegurança para a criança.



Sequência sugerida:

- 1. ANAMNESE**
- 2. ACUIDADE VISUAL**
- 3. MOTILIDADE OCULAR**
- 4. TESTE DE VISÃO DE CORES**
- 5. ECTOSCOPIA / BIOMICROSCOPIA**
- 6. TONOMETRIA**
- 7. REFRAÇÃO DINÂMICA**
- 8. DILATAÇÃO DAS PUPILAS**
- 9. REFRAÇÃO ESTÁTICA**
- 10. FUNDOSCOPIA**

A criança deve se sentir segura e confortável durante a consulta, deixando-a à vontade para fazer o exame no colo do acompanhante, ou estimulando-a a sentar sozinha na cadeira para os testes, quando desinibida.

O ambiente acolhedor do consultório é importante, com decoração infantil e até mesmo alguns brinquedos, mas que não tirem a atenção da criança durante o exame.

Quando a criança é pouco colaborativa e não permite que o médico realize os testes necessários, pode-se realizar na primeira consulta os testes iniciais e que não causem desconforto, deixando para um segundo momento o restante do exame.

Se mesmo assim não se consegue bons resultados, pode-se indicar exame sob sedação, realizado no bloco cirúrgico junto com anestesista, e com solicitação prévia de parecer cardiológico com risco cirúrgico.

Nos próximos tópicos, você irá aprender como realizar cada etapa do exame oftalmológico da criança.



DICAS:

Falar num tom amigável, cantar, usar brinquedos e brincadeiras para entreter a criança são facilitadores durante o atendimento. Para os bebês, fazer sons interessantes com a boca pode ajudar a prender a atenção.



Fonte: própria



ANAMNESE

A consulta oftalmológica pediátrica inicia-se com a anamnese dos pais/responsáveis e do próprio paciente, se colaborativo.

Queixa principal da doença (QPD) e História da doença atual (HDA): detalhar início dos sintomas, intensidade, variação, frequência e possíveis associações.

Antecedentes Pessoais (AP): informações pré-natais (saúde da gestante, uso de drogas e medicações), do parto (prematuidade, sofrimento ao nascimento), marcos do desenvolvimento, situação escolar e de comportamento, comorbidades, uso de medicações, intervenções terapêuticas como terapia ocupacional, fisioterapia e fonoaudiologia, e os próprios antecedentes oftalmológicos (ametropias, estrabismo, ptose, obstrução de vias lacrimais, doenças do segmento anterior e do segmento posterior).

Antecedentes Familiares (AF): consanguinidade, história familiar de doenças oftalmológicas (ametropias, estrabismo, ambliopia, ptose, doenças do segmento anterior e do segmento posterior), e síndromes.



DICAS:

Durante a anamnese, já se observam possíveis alterações oculares, como estrabismo, nistagmo, posição viciosa de cabeça, assimetrias faciais, alterações palpebrais e nos próprios olhos, percebidos mais facilmente, pois a criança não considera que o exame começou, estando mais à vontade e relaxada.



ACUIDADE VISUAL

Testar a acuidade visual (AV) de uma criança requer paciência, envolvimento e boa observação. O ideal é que a criança esteja atenta, tranquila e sem fome, e que o ambiente seja neutro e não disperse sua atenção.

Tomar nota da visão sem correção e com correção deve ser a primeira etapa do exame, pois saber qual a AV de cada olho direciona a testes mais adequados na sequência, como realizar o Hirschberg na avaliação de desvio quando se encontra um olho com pobre fixação, e não o Teste de Cobertura.

Um olho com baixa visão precisa ter sua causa desvendada, utilizando todos os recursos e equipamentos oftalmológicos, e realizando cada etapa da consulta com atenção às possíveis hipóteses diagnósticas.

Os pais ou o paciente pode já referir baixa visual em um dos olhos. Priorizar iniciar com o olho de melhor visão para não desestimular, tendo o cuidado da criança não memorizar os optotipos, e de variar essa apresentação de um olho para outro.

Os tipos de testes para avaliar a acuidade visual podem ser usados de acordo com a idade, nível de desenvolvimento e colaboração da criança. A Tabela 1 exemplifica as possibilidades de testes:

Tabela 1. Testes para avaliar Acuidade Visual de Longe - AVL.

Idade	Teste de AVL	AVL normal
0 – 2 anos	Teller ou Raquetes	0,67
0 – 2 anos	Fixação (comportamento)	BMC (Boa, Centrada, Mantida)
2 – 5 anos	Figuras, símbolos	0,5 a 0,8
> 5 anos	Símbolos, Letras	0,67 a 1,00

Fonte: Hered RW. 2022-2023 BASIC AND CLINICAL SCIENCE COURSE, SECTION 06: pediatric ophthalmology and strabismus print. S.L.: Amer Academy Of Ophthalmology; 2022.

Para crianças pré-verbais ou com atraso no desenvolvimento neuropsicomotor, pode-se realizar os **métodos quantitativos**:

 **TELLER**

Conhecido como teste do olhar preferencial, uma vez que se prefere olhar/fixar para o lado de listras brancas e pretas do que para o padrão homogêneo cinza. São mostrados cartões com listras cada vez mais estreitas, até que a criança não manifeste nenhuma preferência. As menores listras percebidas pela criança correspondem à sua acuidade visual. Observa-se, através de um orifício localizado no meio do cartão, o movimento que a criança realiza para fixar um lado ou o outro. A distância do exame é sugerida no verso dos cartões, a depender da idade: 38cm para 0 - 6 meses; 55cm para 7 meses - 3 anos; e 84cm para >3 anos de idade.

 **Raquetes de Lea Gratings**

Os níveis das raquetes são de: 0,25, 0,5, 1,0, 2,0, 4,0 e 8,0 ciclos por centímetro da superfície (CPCM), sendo 8.0 CPCM a melhor acuidade. Mesma proposta do Teller.

TELLER

Fonte: Google

Lea Gratings

Fonte: Google

Os **métodos qualitativos** devem ser sempre realizados, e em algumas situações podem ser os únicos disponíveis. Observar o Reflexo de Fixação, normalmente presente a partir da quarta semana de vida, e de Seguimento, em torno da oitava semana de vida.

Avaliar a reação do bebê à face humana, se busca, encontra e segura objetos, se acompanha estímulos visuais e se segue com interesse imagens em movimento, ou apresenta olhar vago. Se reage mais à oclusão de um dos olhos.

A utilização de brinquedos (sem som), é importante na avaliação qualitativa (Fixação). Os parâmetros do teste de Fixação são:

- Qualidade (**Boa, Razoável, Ruim**)
- Localização (**Central, Excêntrica**)
- Duração (**Mantida, Esporádica**)

Testar o campo visual (CV) enquanto a criança fixa um objeto em frente, utilizando brinquedo de alto contraste e sem som, vindo da periferia até ponto do CV onde a criança perceba o objeto, complementa informações sobre a acuidade visual, especialmente em crianças não verbais.

Para casos de suspeita de baixa acuidade visual podem ser indicados testes específicos, com documentação mais precisa, como o Potencial Visual Evocado (PVE).

Para as crianças maiores que 2,5 anos, que já falam e colaboram com o exame, pode-se utilizar as tabelas:

- **Figuras:** tabela ou cartões
- **“E” Snellen**
- **Números**
- **Letras**

Apresentar as figuras ou símbolos à criança antes do exame. Pode-se iniciar testando a AV binocularmente, e depois retornar uma a duas linhas da tabela e perguntar monocular (primeiro o olho direito). Evitar que a criança aperte o olho que está sendo ocluído para não borrar a visão, e ficar atento para ela não colar com o outro olho.

Em crianças menores, a conclusão da AV pode ser mais pela falta de interesse do que pela resposta incorreta.

Deve-se evitar perguntar o optotipo isoladamente (angular), dando-se preferência a acuidade linear, uma vez que essa última pode demonstrar o efeito *crowding* em olhos amblíopes, com embaralhamento dos optotipos, mostrando a real visão.

Crianças com nistagmo devem ser testadas com os dois olhos abertos, colocando-se uma lente maior que 5 dioptrias do erro refrativo no olho oposto ao avaliado, ou utilizando oclusor translúcido (semi-opaco). Isso evita descompensar o nistagmo.

Quanto à visão para perto, normalmente não há necessidade de testá-la. Mas em casos como os de altas ametropias ou visão subnormal, é indicado avaliar binocularmente e isoladamente cada olho, com a tabela de Jagger.



Equipamentos:

Teller e/ou Raquetes de Lea Gratings, Tabelas ou projetor ou Tela de acuidade visual, oclusor, brinquedo para perto.



DICAS:

Antes de testar a AV: Ter noção da refração dinâmica, pois orienta que visão encontrar; Testar a estereopsia antes da quebra da fusão com oclusor usado na AV; Evitar ofuscar a visão com exames prévios com luz.




MOTILIDADE OCULAR

A avaliação da Motilidade Ocular normalmente não oferece desconforto. Brinquedos podem ser utilizados para que a criança fixe e colabore. Os principais testes para a pesquisa de desvio ocular são:



Hirschberg

Investigação de desvio através do reflexo corneano (luz da lanterna) em ambos os olhos, sem o uso de prisma.



Reflexo corneano centrado (normal)

Esotropia (Desvio convergente)

Exotropia (Desvio divergente)

Hipertropia olho esquerdo

Hipotropia olho esquerdo

Fonte: Google



Krimsky

Medida do desvio encontrado através da centralização do reflexo corneano em ambos os olhos através do prisma.



Rotações

Avaliação de restrições, hiper/hipofunção muscular, solicitando que a criança siga um objeto nas nove posições do olhar. Para manter a atenção da criança, utilizar objetos interessantes, inclusive que se mexam ou façam algum som.

Teste de Cobertura (*Cover Test* - CT)

Para crianças colaborativas e que fixam com os dois olhos. Testar fixando um objeto de longe e também de perto. Iniciar com o *Cover-Uncover*, em busca de tropias ou intermitências, e seguir com o *Cover* alternado, investigando forias. Pode-se associar o prisma para medida do desvio.


Ponto Próximo de Convergência - PPC

Ponto mais próximo em que os olhos conseguem convergir. A classificação mais simplificada pode ser feita tendo-se como referência o nariz: "Dorso", "Afastado" e "Remoto".

Teste de Estereopsia

Avaliação da visão binocular. Lang e Titmus são de fácil utilização e com boa colaboração do paciente. Bebês podem mostrar interesse, tentando "pinçar" a figura em 3D. Os óculos escuros com lentes polarizadas utilizadas no Titmus podem causar não aceitação em algumas crianças. A quantificação é descrita no exame, indo a partir de 1.200" a 550" no Lang, e de 3.000 a 40" no Titmus.

LANG



Fonte: Google

TITMUS



Fonte: própria

Observar se a criança possui torcicolo com posição viciosa da cabeça em busca de binocularidade. É fundamental posicionar bem a criança, deixando a cabeça corretamente alinhada durante o exame. Pode ser necessário segurar a cabeça.

Os objetos usados para fixação devem ser interessantes, e o examinador pode ir conversando com a criança durante a avaliação, perguntando a cor, e outros detalhes da figura. A lanterna utilizada pode ser uma lanterna de bichinho.

BRINQUEDOS PARA FIXAÇÃO



LANTERNAS



Fonte própria



Equipamentos:

Lanterna, oclutor, caixa de prisma, armação e lentes de prova, Lang e/ou Titmus, brinquedos para fixar.



DICAS:

No exame de crianças menores, onde pela colaboração normalmente só se consegue realizar o Hirschberg, orienta-se associar o Teste de Cobertura através da mão levemente apoiada na cabeça da criança e o polegar servindo como oclutor.




TESTE DE VISÃO DE CORES

A avaliação do senso cromático de crianças verbais pode ser realizada usando testes como o Ishihara (figuras, números ou letras).

Quando o exame for alterado, conversar com os responsáveis, e mostrar o “gabarito” do teste para que entendam melhor o resultado.

Alguns pacientes podem tentar errar propositadamente. atentar que a primeira placa do teste é identificável mesmo para aqueles com deficiência na visão de cores.



Fonte: *Color Vision Testing Made Easy*



Equipamentos:

Teste de Ishihara, *Color Vision Testing Made Easy*



DICAS:

Em casos de dúvida se a criança está realmente identificando a imagem, solicitar que ela aponte determinada parte da figura, ou passe o dedo próximo contornando.



ECTOSCOPIA / BIOMICROSCOPIA

A avaliação do segmento anterior e anexos pode ser realizada com lanterna e lupa de cabeça em criança pouco colaborativa. Também pode usar a lâmpada de fenda no colo dos pais, em forma de “aviãozinho”, ajoelhada na cadeira ou em pé nos pés da cadeira.

A lâmpada de fenda portátil (monocular ou binocular) pode facilitar o exame, mas ainda é pouco disponibilizada nos serviços de oftalmologia.

Tentar examinar com a luz numa intensidade menor para diminuir o desconforto. Atentar para borda palpebral, pontos lacrimais, conjuntiva, córnea, câmara anterior, íris, pupila e cristalino. Avaliar tamanho e reflexo pupilar. Investigar epífora e lacrimejamento através do Teste de Milder.

LUPA DE CABEÇA



Fonte própria

LÂMPADAS DE FENDA PORTÁTEIS



Fonte própria



Equipamentos:

Lanterna, lupa de cabeça, lâmpada de fenda (e portátil).



DICAS:

Oftalmoscópio, retinoscópio e oftalmoscópio binocular indireto podem fornecer informações do segmento anterior, como uma catarata polar.

TONOMETRIA

Por ser um exame de difícil execução por pouca colaboração das crianças, a tonometria pode ser dispensada nos casos de normalidade do exame oftalmológico. Quando essa avaliação for indicada, o ideal é que seja realizada antes da dilatação das pupilas, para não ter interferência do colírio no valor da pressão intraocular (PIO).

Por outro lado, realizar esse exame no meio da consulta pode deixar a criança mais irritada e menos colaborativa para as próximas etapas, podendo ser mais produtivo deixar a medida da PIO para o final da consulta, após o exame de fundo de olho e avaliação da escavação papilar. Deixar a tonometria para um outro dia de consulta também pode estar indicado.

Lembrar que se for preciso afastar as pálpebras para manter o olho aberto durante a medida, deve-se evitar ao máximo pressionar o globo para não elevar a pressão.

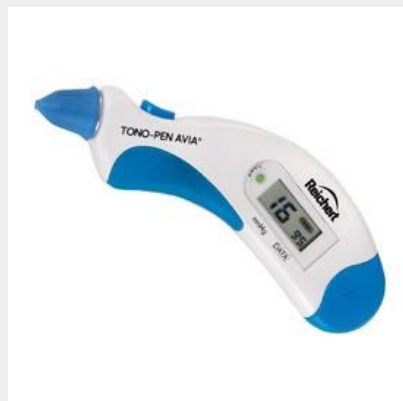Em crianças maiores e colaborativas, a pressão ocular pode ser medida durante a triagem, com tonômetro de sopro ou de rebote (iCare), ambos com leituras hiperestimadas da pressão.

As principais indicações para a tonometria são suspeita de glaucoma (escavação papilar aumentada), anomalias do segmento anterior, afácicos, pseudofácicos, lesões vasculares (hemangiomas), uso de corticoide.

iCare



Tono-Pen



Perkins



A pressão ocular pode ser estimada através da avaliação Bidigital, que consiste em fazer uma discreta tensão alternada com a ponta de dois dedos sobre as pálpebras fechadas, sendo uma avaliação não quantitativa.

Nos casos em que a aferição no consultório não é possível por falta de colaboração da criança, pode-se realizar o exame sob sedação no bloco cirúrgico. O plano anestésico deve ser o mais superficial possível, pois os halogenados reduzem a pressão ocular.



Equipamentos:

Tonômetro de Goldman, de sopro (pneumotonômetro), de rebote (iCare), Tono-Pen e Perkins.



DICAS:

Em crianças menores, a medida da PIO pode ser mais facilmente realizada quando a criança está sonolenta, com chupeta ou sendo amamentada.



REFRAÇÃO DINÂMICA

O grau das crianças pode ser determinado através do exame de refração dinâmica (sem dilatação das pupilas) ou de refração estática (com dilatação das pupilas). A refração pode ser realizada através da retinoscopia (esquiascopia), com uso do retinoscópio e lentes (caixa de prova, régua ou Greens) ou do autorrefrator.

A retinoscopia deve ser sempre realizada, pois além da sua maior precisão, já que o examinador acompanha o movimento do olho da criança, proporciona também a avaliação de doenças do segmento anterior e posterior do olho, como opacidades e ectasias corneanas, irregularidades pupilares, catarata, alterações vítreas e retinianas.

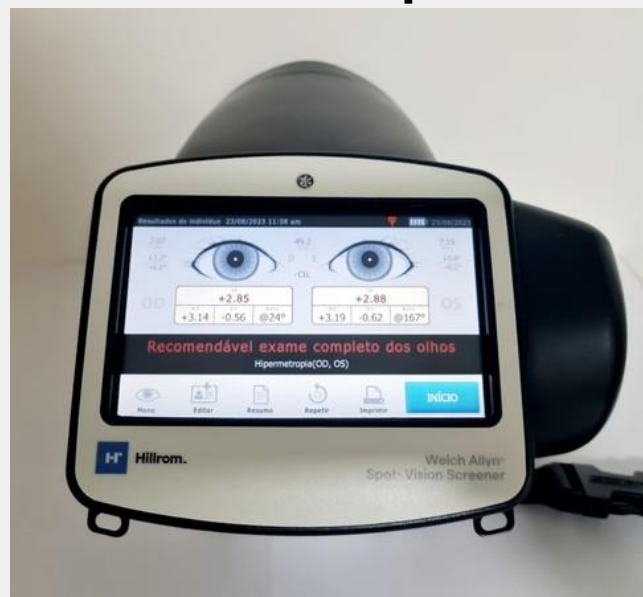A refração dinâmica pode ser feita antes da estática, ambas na mesma consulta, especialmente em casos de alta hipermetropia e alto astigmatismo. É útil antes mesmo do teste de acuidade visual, pois pode alertar o profissional sobre que acuidade visual esperar, e assim levar a uma melhor condução quando se testa a visão da criança.

Retinoscópio e Réguas de Esquiascopia



Fonte: própria

Autorrefrator portátil



Fonte: própria

Lembrar que a criança tem forte poder acomodativo, e que a refração estática é fundamental para compreensão do erro refrativo da criança. A hipoacomodação pode ocorrer mais frequentemente em crianças com síndrome de Down ou paralisia cerebral.

Realizar apenas a refração dinâmica pode levar à hipercorreção da miopia e hipocorreção da hipermetropia. Por outro lado, ela pode ser útil para melhor definição do grau em pacientes com ectasias corneanas, com maior exatidão do eixo do astigmatismo.

A RETINOSCOPIA É SOBERANA.



Fonte: própria



Fonte: própria



Equipamentos:

Retinoscópio, régua de esquiascopia, caixa de lentes de prova, armação de prova, autorrefrator ou autorrefrator portátil.



DICAS:

Ao realizar a retinoscopia dinâmica, solicitar que a criança permaneça fixando um optotipo grande para longe, pois diminui a necessidade de acomodação.

DILATAÇÃO DAS PUPILAS


A cicloplegia é fundamental para um exame oftalmológico pediátrico acurado. Ela gera a paralisia do músculo ciliar (da acomodação) e midríase, facilitando os exames de refração e do fundo de olho.

Não se deve dilatar a criança previamente à consulta, pois os testes anteriores devem ser realizados sem o efeito da dilatação. O examinador precisa saber a história, idade, e possíveis contraindicações aos colírios da dilatação.

Os principais colírios utilizados são o ciclopentolato e a tropicamida, precedidos sempre da instilação de uma gota de colírio anestésico. O efeito deve iniciar rapidamente, e ter uma duração suficiente para permitir o exame, com o mínimo de efeito adverso possível.

Os efeitos adversos da dilatação da pupila são raros e geralmente leves (irritação local da conjuntiva). São mais relatados com a atropina e o ciclopentolato.

Efeitos adversos do CICLOPENTOLATO:



Rubor facial, vermelhidão, feridas na pele, conjuntivite, sonolência, agitação, humor irritável, asma, febre, deficiência circulatória, taquicardia, convulsão e alucinação.

São efeitos geralmente transitórios, bem tolerados e rapidamente superados.

A orientação é evitar o ciclopentolato em pacientes menores de 6 meses de idade, portadores de Síndrome de Down, problemas neurológicos, convulsões e glaucoma de ângulo fechado.



Segue a recomendação de como dilatar a criança nas consultas de rotina no consultório. (Tabelas 2 e 3).

Tabela 2. Recomendação de Dilatação da pupila para crianças menores de 6 meses.

Tempo	Gota de colírio
<u>0 minuto</u>	Proximetacaina (0,5%)
30 segundos a 1 minuto	Tropicamida (1%)
1 a 6 minutos	Tropicamida (1%)
30 a 40 minutos	Exame

Fonte: Recomendações para Dilatação da pupila. Sociedade Brasileira de Oftalmologia Pediátrica e Conselho Brasileiro de Oftalmologia. 2022

*Uma terceira gota de Tropicamida pode ser aceitável se necessário.

Tabela 3. Recomendação de Dilatação da pupila para crianças maiores de 6 meses.

Tempo	Gota de colírio
<u>0 minuto</u>	Proximetacaina (0,5%)
30 segundos a 1 minuto	Ciclopentolato (1%)
1 a 6 minutos	Tropicamida (1%)
30 a 40 minutos	Exame

Fonte: Recomendações para Dilatação da pupila. Sociedade Brasileira de Oftalmologia Pediátrica e Conselho Brasileiro de Oftalmologia. 2022

*Uma terceira gota de Tropicamida pode ser aceitável se necessário.



DICAS:

A dilatação das pupilas deve ser realizada fora do consultório e com outro profissional, para que a criança não associe esse momento com os outros exames. É interessante fantasiar como serão essas gotinhas, comparando, por exemplo, à água da piscina.



REFRAÇÃO ESTÁTICA

Exame para avaliar o erro refrativo sob cicloplegia e midríase. Essencial para conhecer o erro refrativo total da criança. Segue as mesmas orientações da refração dinâmica.

Pode ser necessário exame de refração após cicloplegia (pós-ciclo), numa outra ocasião, para definir a prescrição dos óculos, especialmente nos casos de alta hipermetropia, onde a criança consegue compensar/acomodar parte desse grau (Tabela 4), e nos estrabismos convergentes. Além disso, a acuidade visual da criança está em desenvolvimento, devendo-se atentar para possíveis fatores geradores de ambliopia.

Tabela 4. Intervalos e Valor Médio da Tolerância Acomodativa normal em função da idade.

Idade (anos)	Média normal (Dioptrias)	Intervalo (Dioptrias)
5	4	1,50 (5,50 a 2,50)
15	3	1,25 (4,75 a 1,75)
25	2	1,00 (3,00 a 1,00)
35	1	0,75 (1,75 a 0,25)
45	0	0,50 (0,50 a 0,00)

Fonte: Refratometria Ocular e Visão Subnormal. Série Oftalmologia Brasileira. 4ª edição 2018 - 2019.

Crianças menores de 4 anos são pouco colaborativas no exame subjetivo, sendo suficiente a retinoscopia. Quando a refração vai ser refinada utilizando-se o Greens, posicionar bem a criança para que não fique afastada do equipamento.

Quando prescritos, o uso deve ser incentivado, podendo fazer referências de pessoas ou personagens de óculos. Oriente armação e lentes confortáveis e resistentes (preferir policarbonato).



Atentar para o posicionamento na base do nariz e orelhas, especialmente em bebês e síndrome de Down.

Abaixo, Tabela de recomendação de prescrição de óculos para crianças cicloplegiadas. (Tabela 5).

Tabela 5. Recomendação de Prescrição de Óculos.

Condição	Erro Refrativo (Dioptrias)		
	Idade <1 ano	1 a <2 anos	2 a <3 anos
<u>Isoametropia</u> (refração similar nos olhos)			
Miopia	$\geq -4,00$	$\geq -3,00$	$\geq -2,50$
Hipermetropia (sem <u>esodesvio</u>)	$\geq +6,00$	$\geq +5,00$	$\geq +5,00$
Hipermetropia (com <u>esodesvio</u>)	$\geq +2,00$	$\geq +2,00$	$\geq +1,50$
Astigmatismo	$\geq -2,50$	$\geq -2,50$	$\geq -2,00$
<u>Anisometropia</u> (diferença de refração entre os olhos) sem desvio			
Miopia	$\geq -2,50$	$\geq -2,50$	$\geq -2,50$
Hipermetropia	$\geq +2,00$	$\geq +1,50$	$\geq +1,50$
Astigmatismo	$\geq -2,00$	$\geq -1,50$	$\geq -1,50$

Fonte: Recomendações sobre refração em crianças pré-verbais. Sociedade Brasileira de Oftalmologia Pediátrica e Conselho Brasileiro de Oftalmologia. 2016



Equipamentos:

Retinoscópio, régua de esquiascopia, caixa de lentes de prova, armação de prova, autorrefrator ou autorrefrator portátil.



DICAS:

Saber o grau que a criança já usa; Atentar se os dois olhos estão igualmente bem dilatados; Solicitar retorno em 1 mês para reavaliar visão com os óculos prescritos, especialmente em suspeita de ambliopia

FUNDOSCOPIA / MAPEAMENTO DE RETINA

A avaliação do fundo de olho é um dos momentos em que a criança oferece maior resistência para se deixar examinar, devido à luz dos equipamentos. Muitas vezes, é preciso certa contenção da criança no colo do responsável para possibilitar o exame, e diminuir a intensidade da iluminação.

Esse exame é facilitado sob midríase, principalmente em crianças menores que 5 anos. A pupila dilatada aumenta a área de retina avaliada.

A oftalmoscopia binocular indireta é a principal escolha para avaliação do fundo de olho sob midríase, pois possibilita o oftalmologista manter a visualização de uma maior área da retina mesmo com a movimentação olho, e com uma distância mais confortável para o paciente.

A fundoscopia na lâmpada de fenda oferece visualização com maior magnificação, possibilitando mais detalhes do nervo óptico e da mácula. O oftalmoscópio direto também pode ser utilizado, assim como o PanOptic, mas requerem maior proximidade do equipamento e do examinador com a criança.

O PanOptic tem boa indicação em pupilas não dilatadas, permitindo boa visualização do nervo óptico pois possui maior magnificação quando comparado ao oftalmoscópio.

PanOptic e Oftalmoscópio direto

Oftalmoscópio binocular indireto



Fonte: própria

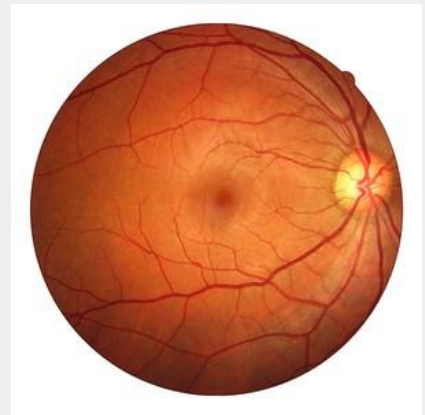


Fonte: Google



Durante a oftalmoscopia binocular indireta, pode-se avaliar a parte externa do olho também, pois a magnificação da lente auxilia a visualização. É importante ter as unhas curtas e não as direcionar para o globo ocular nos casos em que for preciso manter as pálpebras abertas com os dedos.

Sempre que possível, procurar documentar o fundo do olho com fotografia (retinografia).



Fonte: Google



Equipamentos:

Oftalmoscópio binocular indireto (OBI) + Lente de fundo de 20 ou 28, Lâmpada de fenda + Lente de fundo de 90 ou 78, Oftalmoscópio direto, PanOptic.



DICAS:

Procure falar num tom suave antes e durante o exame, apresentando os equipamentos de forma lúdica e entusiasmada. Cantar uma música infantil sabidamente conhecida da criança também pode ajudar, especialmente com bebês, assim como emitir sons que chamem a atenção. Descrever fantasiosamente o que está vendo dentro do olho da criança verbal também pode ser útil, e mostrar brinquedo próximo a luz do OBI.




CONSIDERAÇÕES FINAIS

O atendimento oftalmológico infantil faz parte do treinamento dos estudantes dos cursos de Oftalmologia. Prestar diagnóstico e tratamento precoces das doenças oculares na infância pode proporcionar o desenvolvimento visual normal e uma vida sem limitações.

Seguir uma sequência lógica de testes facilita chegar no diagnóstico mais acertadamente, e otimiza o tempo da consulta. A organização do consultório também é parte importante do atendimento: definir o melhor local para os brinquedos, manter os equipamentos próximos do examinador e longe do alcance das crianças. Lembrar de conservar os equipamentos e brinquedos higienizados.

Deve-se estar atento às informações fornecidas pelos responsáveis e pela própria criança, relacionando-as com os exames a serem realizados e com os possíveis achados oftalmológicos. Esclarecer as dúvidas das crianças e seus responsáveis, não só no final da consulta, mas durante cada etapa do exame.

Paciência, empatia, e sentir prazer com seu trabalho são ferramentas essenciais. Saber que estamos fazendo a diferença na vida de uma criança, proporcionando a melhor visão possível, é extremamente gratificante. Essa é a proposta desse Guia. Esperamos cumprir esse objetivo. Façamos sempre o nosso melhor.



1. Earley B, Fashner J. Eye Conditions in Infants and Children: Vision Screening and Routine Eye Examinations. FP essentials [Internet]. 2019 Sep 1;484:11–7. Available from: <https://pubmed.ncbi.nlm.nih.gov/31454212/>
2. Bruyn A du. The paediatric ophthalmic examination. Continuing Medical Education [Internet]. 2013 Apr 29 [cited 2022 Sep 9];31(4):130–3. Available from: <https://www.ajol.info/index.php/cme/article/view/88008>
3. Clinical Practice Guideline: Pediatric Eye Examinations [Internet]. [cited 2022 Sep 9]. Available from: <https://www.homestatehealth.com/content/dam/centene/policies/vision-policies/CPG.VP.47-Pediatric-Eye-Examinations.pdf>
4. Loh AR, Chiang MF. Pediatric Vision Screening. Pediatrics in Review. 2018 May;39(5):225–34.
5. Delpero W, Robinson B, Lahey R. Evidence-based Clinical Practice Guidelines for the Periodic Eye Exam in Children Aged 0 to 5 Years in Canada. Canadian Journal of Optometry. 2019 Nov 26;81(4):9–28.
6. Wallace DK, Morse CL, Melia M, Sprunger DT, Repka MX, Lee KA, et al. Pediatric Eye Evaluations Preferred Practice Pattern®. Ophthalmology. 2018 Jan;125(1):P184–227.
7. Hered RW. 2022-2023 BASIC AND CLINICAL SCIENCE COURSE, SECTION 06 : pediatric ophthalmology and strabismus print. S.L.: Amer Academy Of Ophthalmo; 2022.
8. Tartarella MB, Ferreira RC, Verçosa IMDC, Fortes Filho JB. Recomendações sobre refração em crianças pré-verbais. e-OftalmoCBO: Revista Digital de Oftalmologia. 2016;2(1).
9. Curi I, Nakayama SA, Pereira ÉM, Hopker LM, Ejzenbaum F, Barcellos RB, et al. Brazilian guideline for pediatric cycloplegia and mydriasis. Arquivos Brasileiros de Oftalmologia. 2022;86(4).
10. Alves M. Oftalmologia Pediátrica e Estrabismo. 4th ed. Carvalho K, Bicas H, Zin A, Dias C, editors. Vol. I. Brasil: Cultura Médica; 2018.
11. Stout A. Pediatric Eye Examination [Internet]. [cited 2022 Sep 12]. Available from: <http://eknygos.lsmuni.lt/springer/183/1-23.pdf>
12. Alves M. Refratometria Ocular e Visão Subnormal. 4th ed. Bicas H, Alves M, editors. Brasil: Cultura Médica; 2018.