



GOVERNO DO ESTADO DO PARÁ
UNIVERSIDADE DO ESTADO DO PARÁ – UEPA
PRÓ REITORIA DE PESQUISA E PÓS-GRADUAÇÃO
CENTRO DE CIÊNCIAS BIOLÓGICAS E DA SAÚDE - CCBS
PROGRAMA DE PÓS GRADUAÇÃO ENSINO EM SAÚDE NA
AMAZÔNIA

Ensino do Exame de Fundo de Olho na Graduação Médica

Produto de Mestrado Profissionalizante

Autores

Norimar Pinto de Oliveira
Robson José de Souza Domingues

Autores

Norimar Pinto de Oliveira
Robson Jose de Souza Domingues

Colaboradores

Simone Argentino
Ellen Ágatta Marinho Silva

Dados Internacionais de Catalogação-na-Publicação (CIP)

Oliveira, Norimar Pinto de; Domingues, Robson José de Souza.

Ensino do Exame de Fundo de Olho na Graduação Médica/ Norimar Pinto de Oliveira, Robson José de Souza Domingues; orientador Prof^o Dr^o. Robson José de Souza Domingues, 2020.

37 f.: il.

Produto de Mestrado Profissionalizante (Mestrado em Fundamentos e Metodologia em Ensino e Saúde na Amazônia) - Universidade do Estado do Pará, Programa de Pós-Graduação em Ensino em Saúde na Amazônia (ESA), Belém, 2020.

1. Fundo de olho. 2. Educação médica. 3. Aprendizagem baseada em problemas. I. Domingues, Robson José de Souza, *orient.* II. Título.

CDD 23. ed.: 610

SUMÁRIO

1.	INTRODUÇÃO	4
2.	O EXAME DE FUNDO DE OLHO – ANTECEDENTES E HISTÓRICO	6
3.	TÉCNICAS PARA ACESSO E ANÁLISE DO FUNDO DE OLHO	8
4.	SITUAÇÕES CLÍNICAS NAS QUAIS É REQUERIDO O EXAME DE FUNDO DE OLHO	11
5.	O ENSINO DO EXAME DE FUNDO DE OLHO	15
6.	RECURSOS PARA O ENSINO DO EXAME DE FUNDO DE OLHO	20
7.	AMBIENTES PARA O ENSINO DO EXAME DE FUNDO DE OLHO	21
8.	SEQUÊNCIAS DIDÁTICAS E MÉTODOS DE AVALIAÇÃO NO CONTEXTO DAS METODOLOGIAS ATIVAS	22
9.	BIBLIOGRAFIA	26

INTRODUÇÃO

A avaliação do fundo de olho é um importante componente do exame físico que pode determinar condutas e planos de cuidados em diversas situações clínicas que compreendem desde o estadiamento ambulatorial de pacientes portadores de diabetes mellitus (DM) ou hipertensão arterial sistêmica (HAS) até situações de urgência em que se pode detectar a presença do papiledema e fenômenos trombo embólicos. Em horizontes mais recentes o exame de fundo de olho vem sendo pesquisado no sentido de fornecer sinais precoces de doenças neurodegenerativas. Doenças auto imunes, infecciosas (toxoplasmose, sífilis) e até mesmo metástases podem apresentar sinais e alterações do fundo olho.

Portanto o ensino do exame de fundo de olho, para além dos diagnósticos oftalmológicos como o glaucoma e alterações oculares diversas, é de fundamental importância para a formação do médico generalista. Isto não significa necessariamente que os médicos devam se tornar especialistas na oftalmoscopia ou mesmo em exames de imagens, mas que tenham domínio sobre as situações em que o exame se faz necessário, em qual grau de prioridade deve ser realizado, quais são os meios disponíveis para obtê-lo e os fundamentos para o reconhecimento das alterações mais prevalentes e necessárias de serem reconhecidas para a tomada de decisões clínicas.

A ideia da pesquisa que gerou este manual iniciou-se com a leitura de um artigo publicado na Revista Brasileira de Educação Médica de autoria principal do conceituado médico clínico Dr.

Salomão Kahwage pertencente aos quadros da Universidade do Estado do Pará. A constatação, indicada no artigo, de que o exame clínico vem se tornando uma “arte em desuso” (realidade por si só preocupante) e que, dentro deste panorama, raros eram os estudantes internos que praticavam a oftalmoscopia direta, suscitou o interesse pelo estudo deste tema que se comprovou recorrente e controverso na literatura médica.

Nos tempos atuais em que tecnologias de captação, processamento, transmissão e compartilhamento de dados e imagens, nas fronteiras das redes neurais e algoritmos que compõem recursos de inteligência artificial e “deep learning”, é necessário uma reflexão sobre o ensino na saúde para que o médico, ao potencializar seus recursos propedêuticos, não se perca em uma multiplicidade de informações que o tornem incapaz de compreender o ser humano como um todo e as relações multi sistêmicas que caracterizam diversos agravos a saúde.

É neste contexto, explorado pelas nossas pesquisas de campo e pela revisão da literatura médica, que este manual de diretrizes pretende se tornar um elemento de ensino que harmonize as relações dos futuros médicos com a tecnologia no sentido de a utilizarem com critérios, sem que esqueçam dos princípios elementares da clínica médica: é preciso saber ouvir, examinar, entender e, fundamentalmente, cuidar.

O EXAME DE FUNDO DE OLHO - ANTECEDENTES E HISTÓRICO

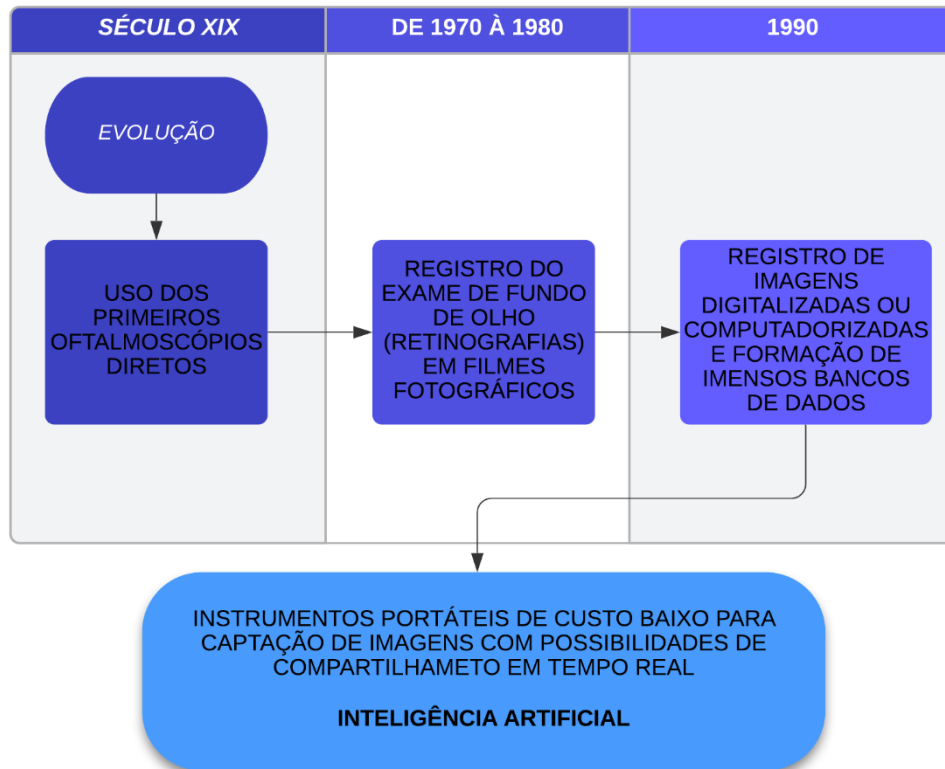
A prática do exame do fundo de olho é antiga na medicina. Os primeiros **oftalmoscópios diretos** foram idealizados e produzidos no século XIX e até poucas décadas atrás ainda constituíam a única técnica pelo qual era possível avaliar o tecido e o leito microvascular retiniano e o disco ótico (nervo ótico ou II par craniano).

Diversos estudos na última década revelaram que a maioria dos médicos não oftalmologistas praticam pouco e não se sentem seguros com o uso dos oftalmoscópios diretos. A partir de 1960 a possibilidade de se registrar o fundo de olho em filmes fotográficos que podiam ser analisados por médicos especialistas tornou-se paulatinamente mais ofertada.

Os filmes fotográficos foram substituídos pela captação e processamento computadorizado de imagens que permitem a edição, armazenamento e o compartilhamento remoto dos exames de fundo de olho.

Nos últimos anos dispositivos portáteis capturas de imagens do fundo de olho e, mais recentemente, recursos de inteligência artificial vêm sendo desenvolvidos para que detectem diversas alterações em especial a retinopatia diabética e hipertensiva e o glaucoma.

EVOLUÇÃO DO EXAME DE FUNDO DE OLHO AO LONGO DO TEMPO



TÉCNICAS PARA ACESSO E ANÁLISE DO FUNDO DE OLHO

Existem diversas técnicas pelas quais podemos acessar e analisar o fundo de olho de um paciente. O quadro 01.A e 01.B procura delimitar as vantagens e desvantagens de cada uma dela.

Na prática o exame de fundo de olho é realizado pela **oftalmoscopia direta** que possui como desvantagens o campo visual restrito e pouca reprodutibilidade, visto que necessita ser constantemente realizada para se obter segurança e manter habilidades que resultem em confiança nas observações.

Oftalmoscopia indireta, assim como a **biomicroscopia de fundo de olho**, são executadas geralmente por médicos oftalmologistas pelo fato de permitirem uma avaliação mais precisa da mácula e da periferia da retina. Exames mais recentes como a **tomografia de coerência ótica** são capazes de analisar a estrutura microscópica da retina e nervo ótico, porém ainda são pouco disponíveis devido ao alto custo dos equipamentos.

As **retinografias** registradas em imagens digitais oferecem excelente padrão de imagens. Nos últimos anos, a possibilidade de obtenção de imagens de excelente qualidade com dispositivos portáteis e de baixo custo que podem ser usados em diversos ambientes vem sendo cada vez mais testadas e validadas e estão se tornando realidade em diversos serviços.

QUADRO 01.A: Técnicas usadas para o exame de fundo de olho.

TÉCNICA	VANTAGENS	DESVANTAGENS
Fundoscopia direta com ou sem midríase	Aparelho de custo intermediário e portátil, técnica mais ensinada na graduação e também usada em programas de residência	Estudos apontam dificuldade de reprodutibilidade, confiabilidade (eficiência) da técnica. Campo visual restrito
Oftalmoscopia indireta e Biomicroscopia de fundo	Regra geral é realizada sob midríase por oftalmologistas obtendo-se a visualização e exame de toda a retina incluindo a periferia e para analisar melhor a mácula	Técnica realizada geralmente por médicos oftalmologistas, não sendo comumente utilizada por outras especialidades
Retinografia convencional	Permite a visualização da periferia, armazenar, editar e compartilhar imagens de alta resolução. O uso de contraste permite avaliar alterações de fluxo sanguíneo na coróide e retina, os analisadores são médicos, mas a operação do retinógrafo pode ser realizado por técnicos. É considerada o exame padrão atua para rastreamento de retinopatia diabética	Custo alto, aparelho não portátil, exame não acessível em todos os serviços

QUADRO 01.B: Técnicas usadas para o exame de fundo de olho.

TÉCNICA	VANTAGENS	DESVANTAGENS
Tomografia de coerência ótica	Permite a análise microestrutural da retina, em especial da mácula e suas camadas e do nervo ótico, sua camada de fibras nervosas e sua relação escavação / diâmetro total, o exame pode ser realizado por técnicos	Aparelho de custo alto, não portátil, as imagens precisam ser interpretadas em conjunto com a retinografia
Retinografia obtida com dispositivos portáteis	Nos últimos anos vem se desenvolvendo com adaptadores para telefones celulares e microcâmeras específicas, que não carecem de midríase, obtendo-se imagens de alta resolução	Custo baixo ou intermediário, portátil, ainda necessita de estudos em larga escala para validação
Ultrassonografia	Utilizada quando existem opacidades de meios, geralmente executadas por médicos	Custo alto, análise exige maior conhecimento
<p>Em todas as técnicas a midríase melhora a sensibilidade do exame, porém aumenta o desconforto do paciente (eventualmente fotofobia, diminuição temporária da acuidade visual) e o expõe a determinados riscos (pequenos) como, por exemplo, crises de glaucoma agudo. A midríase também tem restrições em pacientes graves, neurológicos e em salas de emergência.</p>		

SITUAÇÕES CLÍNICAS NAS QUAIS É REQUERIDO O EXAME DE FUNDO DE OLHO

O quadro 02.A e 02.B faz referência a diversas situações clínicas nas quais o exame de fundo de olho é indicado.

Para o estudante de graduação médica é importante que, além do ensino prioritário do fundo de olho em situações clínicas relevantes, ele tenha acesso ao longo do curso sobre a importância da avaliação do fundo de olho em outras situações como, por exemplo, doenças infecciosas (toxoplasmose, infecção pelo HIV, sífilis), vasculites autoimunes e prematuridade. Ao mesmo tempo deve receber fundamentos que possibilitem entendimento nos agravos oftalmológicos de importância na saúde coletiva como baixa visão na idade escolar, detecção de glaucoma e catarata, condutas clínicas iniciais em conjuntivites e traumas oculares.

QUADRO 02.A: Principais indicações não estritamente oftalmológicas para exame de fundo de olho e sinais correspondentes.

INDICAÇÃO	ALTERAÇÕES NO FUNDO DE OLHO	OUTRAS ALTERAÇÕES NEURO VISUAIS
HAS e DM	Exsudatos, hemorragias, alterações anatômicas dos vasos, pode definir o manejo da crise hipertensiva e do tratamento da HAS e DM crônicas	Alterações de acuidade visual central e periférica, reflexos pupilares e alterações da motilidade ocular extrínseca
Hipertensão intracraniana	Edema de papila	Diminuição da acuidade visual central e periférica, reflexos pupilares
Doenças neurológicas	Palidez de disco ótico, alteração dos reflexos pupilares	Acuidade visual central e periférica, motilidade ocular, visão cores, campo visual
Doenças autoimunes, doenças reumáticas, discrasias sanguíneas	Alterações vasculares	Alteração do disco ótico, acuidade visual central e periférica, presença de células inflamatórias no humor aquoso e vítreo

QUADRO 02.B: Principais indicações não estritamente oftalmológicas para exame de fundo de olho e sinais correspondentes.

INDICAÇÃO	ALTERAÇÕES NO FUNDO DE OLHO	OUTRAS ALTERAÇÕES NEURO VISUAIS
Doenças infecciosas	Vasculites, necrose retiniana, exsudatos ou transudatos corio retinianos, alterações do disco ótico	Células inflamatórias no humor vítreo e humor aquoso, acuidade visual e periférica
Prematuridade	Alterações vasculares, descolamento de retina	Leucocoria
Traumas	Descolamento de retina, hemovítreo	Lesões nas estruturas do segmento anterior ocular
Embolias	Visualização do embolo, obstrução arterial ou venosa com hemorragias	Acuidade visual, campo visual

QUADRO 03: Situações clínicas não oftalmológicas prioritárias para o ensino de avaliação e fundo de olho.

SITUAÇÕES CLÍNICAS NÃO OFTALMOLÓGICAS PRIORITÁRIAS PARA O ENSINO DE AVALIAÇÃO E FUNDO DE OLHO
HAS E DM
AVALIAÇÃO NEUROLÓGICA
DOENÇAS INFECCIOSAS E AUTOIMUNES
PREMATURIDADE

O ENSINO DO EXAME DE FUNDO DE OLHO

As Diretrizes Curriculares Nacionais formuladas para os cursos de medicina apontam para a formação de recursos humanos prioritariamente com capacidade para atuarem nos serviços de atenção primária à saúde, otimizando estratégias de prevenção e promoção à saúde nos ciclos de vida da mulher, da criança, do adulto e do idoso (MS, 2014). Na Atenção Primária à Saúde (APS), estratégias específicas são desenvolvidas para controle das doenças crônicas degenerativas ou agravos não transmissíveis (HAS, DM, síndrome metabólica, neoplasias de maior prevalência), para o controle de endemias, diagnóstico e tratamento de doenças infecciosas, para as atividades de imunização, à atenção à saúde da mulher e criança.

A oftalmologia é comumente associada a um alto padrão de tecnologia, restrita regra geral a melhoria e/ou resgate do sentido da visão. Há uma tendência já ressaltada na literatura de pouca oferta de conteúdos da área de oftalmologia a estudantes de graduação médica e pouca familiaridade do uso do oftalmoscópio direto ou de outras técnicas para o acesso e análise do fundo de olho por médicos não oftalmologistas (MARTINS, 2017; KOUZMITCHEVA, 2018; KWOK 2017; RODENBECK, 2019). É preciso enfatizar que a avaliação do fundo de olho é parte integrante da avaliação clínica geral

O sistema neuro visual (olho – pares de nervos cranianos – cérebro) e suas relações com o organismo humano como um todo

associa-se com frequência com complicações decorrentes de distúrbios de alta prevalência como o Diabetes Melittus, hipertensão arterial, síndrome metabólica (SM), acidentes vasculares cerebrais (AVC), tumores do sistema nervoso central e outras condições sistêmicas como distúrbios endócrinos, reumáticos, hematológicos e infecciosos. O sistema neuro visual frequentemente apresenta sintomas e sinais que podem definir situação de emergência e sua avaliação é necessária para a tomada de decisões que podem ser críticas para a vida dos pacientes.

Deste modo, o exame do aparelho ocular e do fundo de olho, no sentido mais amplo do sistema neuro visual, permite o acesso a dados que caracterizam este sistema como um “sistema alvo” ou então, em outras ocasiões, um “sistema sentinela” em especial para doenças neurológicas e cardiovasculares, apresentando sintomas e sinais necessários de serem identificados e interpretados por um profissional generalista em atuação seja na rede de atenção primária quanto em serviços de pronto atendimento ou em demais níveis de atenção.

Convém realçar que a HAS, o DM, a SM e suas complicações (eventos coronarianos, acidentes vasculares cerebrais) ainda constituem a principal causa de morte, internação e danos à saúde na população adulta. Segundo a Sociedade Brasileira de Cardiologia (SBC, 2010):

“A HAS é um grave problema de saúde pública no Brasil e no mundo. Sua prevalência no Brasil varia entre 22% e 44% para adultos (32% em média), chegando a mais de 50% para indivíduos com 60 a 69 anos e 75% em indivíduos com mais de 70 anos”.

Projeta-se que em 2040 haverá 643 milhões de indivíduos com DM no mundo. Em conjunto com a HAS e o tabagismo, o DM é um dos principais fatores de riscos para hospitalização, danos à saúde e mortalidade na população adulta com alto impacto sobre a estrutura familiar e social. As complicações micros e macrovasculares do DM em conjunto com várias outras alterações orgânicas resultam em múltiplas disfunções e limitações dos portadores desta doença. A retinopatia diabética, assintomática em suas fases iniciais e só diagnosticada pelo exame do fundo de olho, é uma das principais causas de perda de função visual entre os adultos e idosos (MS, BRASIL, 2013). O exame do fundo de olho é parte integrante do diagnóstico e estadiamento de pacientes com HAS e DM (MS BRASIL, 2013; BAEZ, 2015; ALVES, 2014).

Alterações da acuidade visual central e periférica, do tamanho, simetria e reatividade pupilares, da motricidade ocular, da anatomia do disco ótico e da microcirculação retiniana (que pode ser considerada uma amostra “in vivo” do sistema circulatório geral) necessitam ser conhecidas pelos médicos generalistas e são procedimentos semiológicos que requerem pouca tecnologia mas alta capacidade de correlação e integração clínica e cognitiva, resgatando a arte do exame clínico. Pesquisas recentes demonstram a pouca familiaridade e dificuldades dos profissionais de saúde nestas práticas (KAHUAGE, SGO, 2017; BENBASSAT, 2011; SCHULZ, 2016).

A análise do fundo de olho fornece dados importantes para o diagnóstico clínico e manejo terapêutico em diversas situações como em casos de hipertensão intracraniana, no estadiamento em

situações de acompanhamento ambulatorial ou serviços de emergência em pacientes hipertensos e/ou diabéticos. Há uma atual tendência que aponta para o diagnóstico baseado na obtenção de imagens de alta definição com aparelhos portáteis de fácil manuseio em substituição ao tradicional uso do oftalmoscópio direto, em decorrência dos avanços tecnológicos dos últimos anos e das limitações desta técnica (SCHULZ C, MOORE, J, HASSAN D, 2016; BERNARD SEGUIN et al, 2017; KWOK J e al, 2017; IVAN, 2018; BRUCE, 2015; MACKAY, 2016; BIFOLCK, 2018; BIOUSE, 2018; GUNASEKERA, 2019; MENTORA, 2018; WU, 2018; AH-KEE, 2016). Programas de inteligência artificial certamente irão subsidiar o exame e análise do fundo de olho nos próximos anos.

Acompanhando o enorme avanço da tecnologia de informação das últimas décadas, muitos estudos abordam modelos de simulação (com uso de bonecos /manequins), dispositivos virtuais ou não virtuais, uso de padrões e séries de imagens de fundo de olho, jogos interativos e aplicativos que possam otimizar o processo de aprendizagem do exame de fundo de olho (YUSUF, 2017; KWOZMITCHEVA, 2018, ROBIN, 2017, RICCI 2014). Em relação ao ensino destas técnicas e competências, em especial a oftalmoscopia direta para o exame de fundo de olho é importante notar a existência de controvérsias sobre se esta técnica ainda deva ou não ser ensinada a estudantes da graduação em medicina e com quais objetivos (PURBRICK; CHONG, 2015; YUSUF; PATEL, 2015).

Uma discussão recente conduziu-se sobre a pertinência de ainda se utilizar o oftalmoscópio direto, dada as suas limitações (comparadas a outras técnicas), e a facilidade técnica e

disponibilidade crescentes na obtenção de imagens de alta resolução do fundo de olho. Todas estas estratégias precisam ser diferenciadas de acordo com seus objetivos: melhorar acurácia de médicos já formados ou de estudantes já previamente treinados, servirem como modelos para o ensino médico em diversos níveis, permitirem o acesso a telemedicina em áreas remotas. No ensino médico em geral, é preciso considerar que o graduando em medicina deve ter acesso e reconhecer a importância do exame clínico em todas as suas variações, pois o momento de educação neste período e de pluralidade e de integração entre diversos conhecimentos teóricos e habilidades práticas. O graduando ao se defrontar com problemas nas quais reconheça a importância da análise neuro visual como elemento imprescindível para o diagnóstico e plano de cuidado do paciente e que, ao mesmo tempo, tenha se apropriado de maneira crítica dos conhecimentos, habilidades e atitudes necessárias para esta análise, constitui objetivo de ensino bastante adequado e plausível para estudantes de medicina. (KELLY LP, GARZA, 2013)

Ao mesmo tempo imagens podem ser registradas, armazenadas, editadas e transmitidas, compondo recursos que podem ser usados para o ensino médico, para o diagnóstico a distância (telemedicina, telediagnóstico), para o ensino a distância, para a educação continuada em saúde. Estas possibilidades, considerando a familiaridade das novas gerações a materiais áudio visuais e tecnologias de informação, em uma região como o estado do Pará e a Amazônia legal como um todo, podem ser altamente desejáveis desde que ajustadas a realidade local, executadas com foco na qualidade e inseridas na lógica dos sistemas de referência e contra referência existentes.

RECURSOS PARA O ENSINO DO EXAME DE FUNDO DE OLHO

QUADRO 04: Ambientes de simulação não virtuais.

Ambientes de simulação não virtuais

Uso de bonecos, manequins, modelos de olho

Ambientes de simulações virtuais

Programas com banco de imagens com diversas possibilidades de interação com o estudante. Estes programas podem está acoplados a manequins e modelos de olho

Ambientes autênticos supervisionados

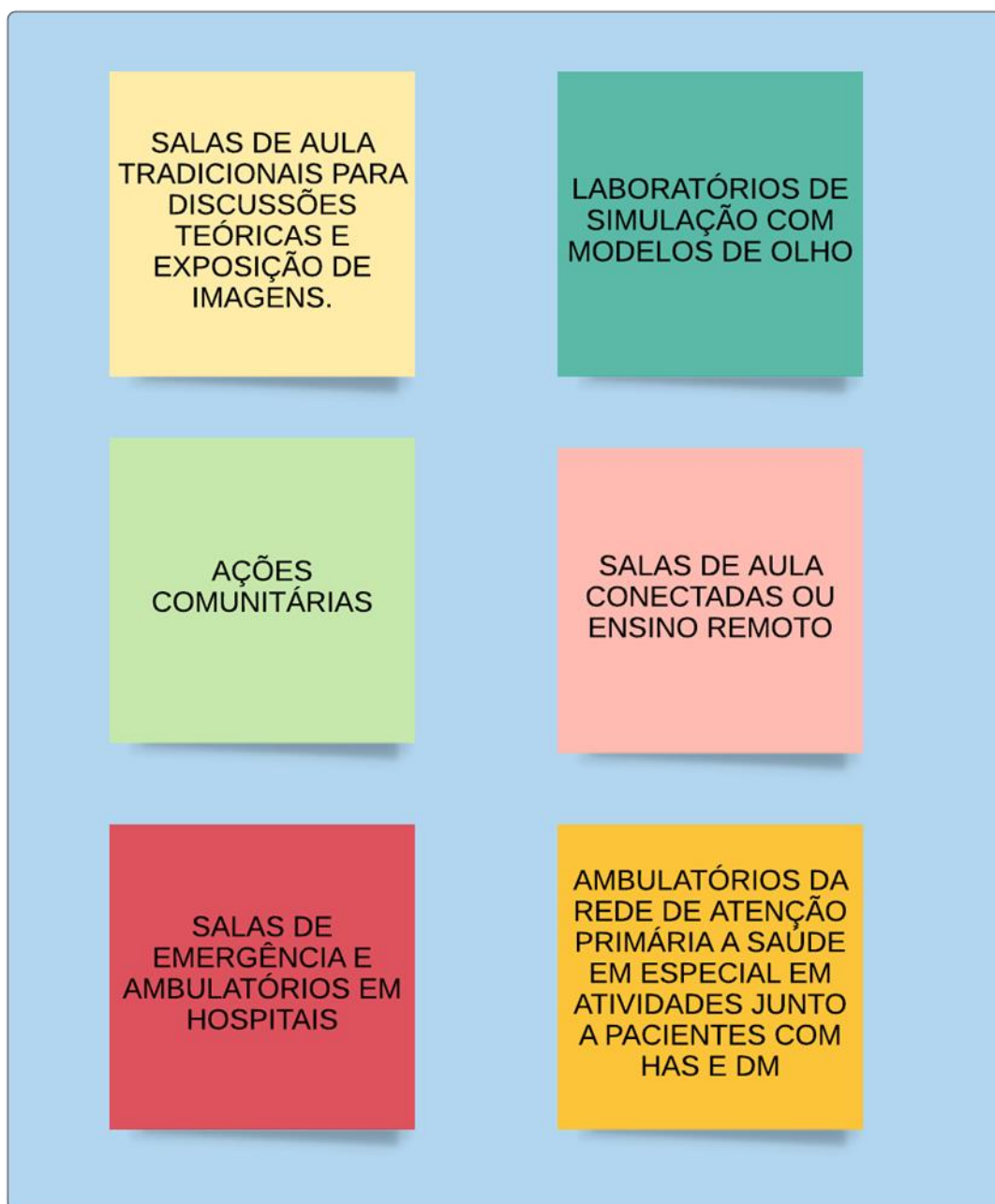
Pacientes voluntários com treino de oftalmoscopia direta, captura e análise de imagens de fundo de olho

Outros

Treinamento interpares

AMBIENTES PARA O ENSINO DO EXAME DE FUNDO DE OLHO

QUADRO 05: Ambientes para o ensino do exame de fundo de olho.



SEQUÊNCIAS DIDÁTICAS E MÉTODOS DE AVALIAÇÃO

Os quadros 06 e 07 sintetizam sequências didáticas e estratégias de avaliação no contexto das **metodologias ativas de aprendizagem** que podem ser utilizadas para o ensino do exame de fundo de olho; em conformidade com as Diretrizes Curriculares Nacionais para os cursos de graduação em medicina processos avaliativos devem ser contínuos e possibilitar o “feed back” seja da instituição de ensino em direção ao aluno ou deste em relação à instituição de ensino e seu corpo docente. Avaliações formativas são estratégias que objetivam averiguar não apenas o domínio cognitivo do educando, mas também as esferas das habilidades e das atitudes no campo das competências. O ensino do exame de fundo de olho pode ser realizado de modo longitudinal durante o curso de medicina, revisitando-se o tema a proporção que problemas se apresentem aos estudantes de medicina .Nesta perspectiva as sequências didáticas formuladas mobilizam diversas estratégias de ensino em diferentes ambientes que podem se complementar e para cada momento projetam-se possibilidades de diferentes modos de avaliação.

Os momentos importantes para o ensino do exame de fundo de olho são aqueles em que os discentes entrem em contato com situações que demandem a realização deste exame como por exemplo ações ambulatoriais dos programas para HAS e DM das Unidades de Atenção Primária a Saúde, Estratégias de Saúde da Família , ambulatórios de serviços de neurologia, cardiologia,

endocrinologia e ambientes de atendimento de urgência e emergência.

Devem ser preferenciais formas de ensino que considerem as metodologias ativas de aprendizagem. Nos marcos destas metodologias podem ser usadas diversos recursos como sessões tutoriais, treino de habilidades em cenários autênticos e simulados, uso dos espaços virtuais para ensino.

QUADRO 06: Matriz de sequência de eventos didáticos para o ensino do exame de fundo de olho

ATIVIDADES	TEMPO ESTIMADO	AMBIENTE E PROCESSO	OBJETIVOS EDUCACIONAIS	DOMÍNIOS TRABALHADOS
1	1 hora	Sala de aula Aula expositiva	Domínio cognitivo Compreender a anatomia e fisiologia dos segmentos anterior e posterior oculares e processamento cerebral da visão	Domínio cognitivo
2	4 horas	Laboratório Morfofuncional Dissecção de olho de boi ou porco	Explorar e compreender os principais componentes anatômicos que compõem o olho	Domínio cognitivo Domínio de habilidades (dissecção com técnica correta)
3	4 horas	Sala de tutoria Sessões tutoriais ABP	Compreender a relação da HAS / DM e outras patologias sistêmicas com o fundo de olho	Domínio cognitivo Domínio de habilidades (comunicação) Domínio atitudinal (comportamento em equipe)
4	4 horas	Ambulatórios Laboratórios de simulação Habilidades supervisionadas com pacientes e bonecos	Desenvolver habilidades para realizar oftalmoscopia direta e captura de imagens do fundo de olho	Habilidades (manuseios de aparelhos e colírios) Domínio atitudinal (abordagem do paciente)
5	2 horas	Laboratório informática Navegação em banco de dados e programas	Habilidade para analisar o roteiro de análise de fundo de olho e conhecer programas de suporte ao diagnóstico e de IA	Domínio cognitivo Habilidades em informática e web

Quadro 07: Estratégias de avaliação somativa formativa no ensino do exame de fundo de olho.

ATIVIDADE	AVALIAÇÃO SOMATIVA	AVALIAÇÃO FORMATIVA
1	Avaliação com questões semiabertas ou fechadas sobre anatomia e fisiologia do globo ocular e anatomia neurovisual	
2		Observação sistemática da organização no processo de dissecação e discussão sobre componentes dissecados Feedback (devolutiva) do instrutor aos estudantes
3	Avaliação escritas com questões semiabertas ou fechadas Mapas conceituais	Avaliação (devolutiva) do tutor sobre os domínios (conhecimentos, habilidades e atitudes) exercidos nas sessões tutoriais (individual ou em grupo) Avaliação entre pares
4		Exame clínico objetivo estruturado com uso de bonecos ou manequins ou pacientes voluntários
5	Avaliação de reconhecimento de sinais / lesões em imagens com demonstração de imagens de fundo de olho	

BIBLIOGRAFIA

Ah-Kee EY, Khan AA, Lim LT. Ocular fundus photography: an alternative to ophthalmoscopy for teaching. *Med teach* 2016; 38(5):529-30.

Akaishi Y, Otaki J, Takahashi O, Breugelmans R, Kojima K, Seki M, Komoda T, Nagata KS, Izumi M. Validity of direct ophthalmoscopy skill evaluation with ocular fundus examination simulators. *Can J Ophthalmol*. 2017;49(4): 377-81.

Alves AP, Reny WVS, Sobrinho E, et al. Retinopatia em pacientes diabéticos e/ou hipertensos em uma unidade de saúde da família. *Rev Bras Oftalmol* 2014;73(2):108-11.

Androwiki JE, et al. Avaliação do uso de um instrumento de simulação em oftalmologia: aplicação no ensino da fundoscopia. *Arq Bras Oftalmol* 2015;78(1):36-9.

Benbassat J, Polak BCP, et al. Objectives of teaching direct ophthalmoscopy to medical students. *Acta Ophthalmol* 2011,90; (6):503-7.

Bernard SE, Kwok J, Liao W, Baxter S. Use of a fundus photograph matching program in imparting proficiency in ophthalmoscopy *Can. J Ophthalmol* 2017;53(5):480-85.

Bifolck E, Fink A, Pederesen D; Gregory T: Smartphone imaging for the ophthalmic examination in primary care. JAAPA 2018; 31(8): 34-38.

Biousse V, Bruce BB, Newman NJ. Ophthalmoscopy in the 21st century: the 2017 H.Houstons Merrit Lecture. Neurology 2018; 90(4): 167-75.

Borgersen NJ, Skou TAS, Konge L, Serensen TL, Subhi Y. Virtual reality-based proficiency test in direct ophthalmoscopy. Acta Ophthalmol. 2018;96(2):59-61.

Borges MC, Miranda CH, Santana RC, Bollela VR: Avaliação formativa e feed back como ferramenta de aprendizado na formação de profissionais de saúde. Medicina (Ribeirão Preto) 2014;47(3):324-31.

BRASIL. Ministério da Educação. Resolução CNE/CES nº 3, de 20 de junho de 2014. Institui Diretrizes Curriculares Nacionais do Curso de Graduação em Medicina. Diário Oficial da União. Brasília, nº 117, Seção 1, pág. 8.

BRASIL. Ministério da Saúde. Cadernos de atenção básica. Cuidados da Pessoa com Doença Crônica- Hipertensão Arterial Sistêmica. Brasília (DF); 2013; p.5-12.

BRASIL. Ministério da Saúde. Cadernos de atenção básica. Estratégias Para o Cuidado da Pessoa com Doença Crônica – Diabetes Mellitus. Brasília (DF); 2013; p.5-13.

Bruce BB, Biousse V, Newman NJ. Nonmydiatric ocular fundus photography in neurologic emergencies. *JAMA Neurol* 2015;72(4):455-9.

Bruce BB. Nonmydiatric ocular fundus photography in the emergency department: how it can benefit neurologists. *Semin Neurol* 2015; 35(5): 491-5.

Chamon W, Schor P. Ensinando oftalmologia aos estudantes de medicina: uma nova abordagem. *Arq Bras Oftalmol* 2012; 75(1): 5-7.

Divya K, Suvetha K, Sen A, Sundar D. Needs assessment of ophthalmology education for undergraduate medical students - a study from a medical college in South India. *Educ Health (Abingdon)* 2017; 30(3). 223-27.

Ellery AEL, Bossi MLM, Loiola FA. Integração Ensino, Pesquisa e Serviços em Saúde: antecedentes, estratégias e iniciativas. *Saúde Soc São Paulo* 2013; 22(1):187-98.

Farias AMP, Martin ALAR, Cristo CS. Aprendizagem ativa na educação em saúde: percurso histórico e aplicações. *Rev bras educ med* 2015;39(1): 143-58.

Gunassekera CD, Thomas P. High-resolution direct ophthalmoscopy with an unmodified iPhone X *JAMA. Ophthalmol* 2019; 137(2): 212-13.

Gurney SP, Makanjuola T, Kutubi M, Parulekar M, Abbott J. How to use the direct ophthalmoscope. *Arch Dis Child* 2018;103(2): 102-9.

Ivan Y, Ragopal S, Cardenas-Villa M, Winger DG, Wang L, Vitale MA, Saladino Feasibility of the digital retinography system camera in the pediatric emergency department. *Pediatr Emerg Care* 2018; 34 (7): 488-91.

Kahwage Neto, SG, Braga TKK, Portella MB, Andriolo RB. Ensino de habilidades clínicas e a aplicabilidade de um Guia Simplificado de Exame Físico na Graduação de Medicina. *Rev Bras Educ Med* 2017; 41(2): 299-39.

Kelly LP, Garza PS, Bruce BB, Graubart EB, Newman NJ, Biousse V. Teaching ophthalmoscopy to medical students (the TOTeMS study). *Am J Ophthalmology* 2013; 156(5):1056-61.

Kouzmitcheva E, Grover SA, Berenbaun T, Ali A, Atikson A, Yeh EA. Evaluation of an ophthalmoscopy simulator to teach funduscopy skills to pediatric residents. *Can J Neurol Sci* 2018; 45(3):320 -24.

Kulkarni S, Seneviratne N, Baig MS, Khan AHA: Artificial intelligence in medicine: where are we now?; *Acad Radiol* 2020; 27(1):62-70.

Kwok J, Liao W, Baxter S. Evaluation of an online peer fundus photograph matching program in teaching direct ophthalmoscopy to medical students. *Can Ophthalmol* 2017; 52(5): 441-46.

Leon LB, Onofrio FQ. Aprendizagem baseada em problemas na graduação médica: uma revisão da literatura atual. Rev bras educ med 2015;19(4):614-19.

Lima MA, Filho PM. O que é essencial no exame neurológico. Arq. Neuro-Psiquiatr 2012; 70(12): 939-41.

Mackay DD, Bruce BB. Non-mydriatic fundus photography: a practical review for the neurologist. Pract Neurol 2016; 16(5):543-51.

Mackay DD, Garza PS: Ocular fundus photography as an educational tool. Semin Neurol 2015; 35(15): 496-505.

Mantora S, Sandinha MT, Ajith A, Song A, Steel DHW. Smart phone ophthalmoscopy: a potential replacement for the direct ophthalmoscope. Eye (Lond) 2018; 32(11):1766-71.

Martin Tg, Costa ALF, Helene O, Martins RV, Helene AF, Schor P. Trainig of direct ophthasmocpy using models. Clin Teach, 2017; 14(6): 423-26.

Meireles MAC, Fernandes C.P, Silva LS. Novas diretrizes curriculares nacionais e a formação médica: expectativas dos discentes do primeiro ano do curso de medicina de uma instituição de ensino superior. Rev bras educ med. 2019;43(2):67-78.

Oliveira APSB, Pontes JNA, Marques MA. O Uso da Taxonomia de Bloom no Contexto da Avaliação por Competência. Pleiade. 2016;

10(20): 12-22. Disponível:
<https://pleiade.uniamerica.br/index.php/pleiade/article/view/306>.

Omer MT, Abbas E. Opticard: na inexpensive and portable method of bedside direct fundoscopy. *J Coll Physicians Surg Pak* 2017; 27(11): 719-21.

Panuncio MP, Troncon LEA. Avaliação do estudante - aspectos gerais. *Rev Med RP* 2014;47(3): 314-23.

Prestes EX, Palacios VRCM, Ohnishi MDO, Portella MB, Brito MVH, Barreto BAP. Projeto Político Pedagógico do Curso de Medicina da Universidade do Estado do Pará (UEPA). Belém: UEPA, 2015.

Purbrick RMJ, Chong NV. A oftalmoscopia direta deve ser ensinada a estudantes de medicina – Não. *Eye (Lond)* 2015;29(8): 990-91.

Rajala R, Subashini R, Anjana RM, Mohan V. Automated detection of diabetic retinopathy in smartphone photography using artificial intelligence. *Eye (Lond)*, 2018;32(6):1138-44.

Ricci LH, Ferraz CA. Modelos de simulação aplicados ao ensino prático e aprimoramento de habilidades em oftalmoscopia direta e indireta: uma revisão. *Arq Bras Oftalmol* 2014; 77(5): 334-8.

Rodenbeck SJ, Mackay DD. Examining the ocular fundus in neurology. *Curr Opin Neurol* 2019;2(1):105 -10.

Schulz C, Hodgkins P. Factors associated with confidence in funduscopy. *Clin Teach* 2014; 11(4): 431-5.

Schulz C, Moore J, Hassan D, et al. Addressing the “forgotten art of funduscopy”: evaluation of a novel teaching ophthalmoscope. *Eye (Lond)* 2016; 30(3):375-84.

Silva EVM, Oliveira MS, Silva SF, Lima, VV. Publicação do Núcleo de Gestão do Trabalho e Educação na Saúde do CONASENS. Disponível em http://www.cosemsms.org.br/files/publicações/formação_profissionais_2008. Acesso em: 10 dez. 2019.

Sociedade Brasileira De Diabetes. Diretrizes da Sociedade Brasileira de Diabetes. São Paulo: Clannad, 2017.

Telang A. Problem-based learning in health professions education: An overview. *Archives of Medicine and Health Sciences*. 2014; 2(2): 243-46. Disponível: <http://www.amhsjournal.org/text.asp?2014/2/2/243/144363>

Van der Heijden AA, Abramoff MD, Verbraak F, van Hecke MV, Liem A, Nijpels G. Validation of automated screening for referable diabetic retinopathy with the IDx-DR device in the Hoorn Diabetes Care System. *Acta Ophthalmol*. 2018; 96(1):63-8.

Vendruscolo C, Prado ML, Kleba ME. Integração ensino-serviço no âmbito do programa nacional de reorientação da formação

profissional em saúde. Ciênc. saúde coletiva [online]. 2016; 21(9):2949-60.

Wu AR, Fouzdar-Jain S, Suh DW. Comparison Study of Funduscopy Examination Using a Smartphone-Based Digital Ophthalmoscope and the Direct Ophthalmoscope. *J Pediatr Ophthalmol Strabismus* 2018; 55(3): 201-06.

Yusuf IH, Patel CK. A oftalmoscopia direta deve ser ensinada a estudantes de medicina – Sim. *Eye (Lond)* 2015; v.29, n.8, p. 987-89.

Yusuf IH, Ridyard E, Fung THM, Sipkova Z, Patel CK. Integrating retinal simulation with a peer-assessed group OSCE format to teach direct ophthalmoscopy. *Can J Ophthalmol* 2017; 52(4):392-97.

Yusuf IH, Yank E, Knight K, Leaver L. Direct ophthalmoscopy: teaching in primary care. *Clin teach* 2016; 13(3):235-7.